

IV. INJERTOS

Dr. Patricio Andrades, Dr. Sergio Sepúlveda y Dra. Pamela Wisnia

I.	Definición	44
II.	Clasificación	44
III.	Injertos de piel	44
IV.	Injertos de hueso	48
V.	Injertos de cartilago	52
VI.	Injertos de nervio	53
VII.	Injertos de grasa, dermis y fascia	56
VIII.	Injertos compuestos	57
IX.	Sustitutos cutáneos	58
X.	Lecturas recomendadas	59

I. DEFINICIÓN

1. Un injerto se define como un segmento de tejido (único o combinación de varios) que ha sido privado totalmente de su aporte sanguíneo y del punto de unión a la zona donante antes de ser transferido a la zona receptora.

II. CLASIFICACIÓN

1. Según los agentes dadores y receptores:

- Autoinjerto (proviene del mismo individuo)
- Isoinjerto (proviene de individuos genéticamente idénticos)
- Aloinjerto u homoinjerto (proviene de individuos de la misma especie)
- Xenoinjerto o heteroinjerto (proviene de individuos de distinta especie)

2. Según su composición:

- Simples: constituidos por un tejido único (piel, mucosa, dermis, grasa, fascia, nervios, vasos sanguíneos, hueso, cartilago, tendón).
- Compuestos: constituidos por más de un tejido.

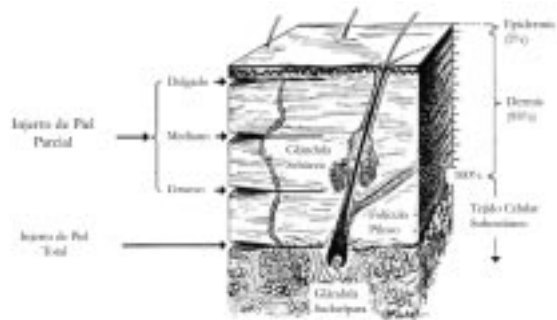
III. INJERTOS DE PIEL

1. Segmento de epidermis y una porción variable de dermis removidos totalmente de sus aportes sanguíneos (zona dadora) y transferidos a otra localización (zona receptora) desde donde debe recibir un nuevo aporte sanguíneo.

2. Todos los injertos de piel están constituidos por epidermis y porciones variables de dermis. Según la cantidad de dermis que posean van a tener distintos grosores lo cual permite clasificarlos en:

- Injertos de Piel Parcial (IPP)
 - a Descritos por Ollier - Thersch, 1872-1886.
 - b Contienen epidermis y porciones variables, pero no totales de dermis.
 - c Se subdividen en finos, medios y gruesos, según la cantidad de dermis incluida en el injerto (0.2-0.45 mm).
- Injertos de Piel Total (IPT)
 - a Descritos por Wolfe - Krause, 1893.
 - b Contiene toda la dermis y la epidermis.
 - c Contienen en grado variable glándulas sudoríparas, sebáceas y folículos pilosos.

Figura 1. Clasificación de los injertos cutáneos según su profundidad. (Modificado de Place M, Herber S, Hardesty R. Basic techniques and principles in plastic surgery. En: Aston S, Beasley R, Thorne CH, (eds). Grabb and Smith Plastic Surgery. Nueva York: Lippincott-Raven, 1997; capítulo 2.)



3. Prendimiento de un injerto de piel

- El prendimiento es el proceso mediante el cual el injerto es incorporado al lecho receptor y su éxito depende básicamente de la rapidez con que se restituya la irrigación de este tejido parásito isquémico. Este proceso se puede aplicar a cualquier tipo de injerto.
- Tiene en 3 fases:
 - a Inhibición plasmática:
 - Normalmente dura entre 24 y 48 horas.
 - Se forma una capa de fibrina entre el injerto y la zona receptora que mantiene la adherencia.
 - El injerto absorbe nutrientes y O₂ que difunden desde el lecho dador.
 - b Inoculación:
 - Los capilares de la zona dadora y receptora se alinean: *kissing capillaries*.
 - c Revascularización. Existen 3 teorías que tratan de explicar este fenómeno:
 - Anastomosis entre vasos del injerto pre-existentes y los vasos del lecho dador.
 - Nuevos vasos desde la zona dadora invaden el injerto.
 - Combinación de vasos nuevos y viejos.

4. El proceso de injertar

- Preparando la Zona Receptora (ZR)
 - a. No son buenas ZRs los nervios, tendones y cartílagos (a no ser que, estos últimos, preserven el paratenon y pericondrio respectivamente).
 - b. Son buenas ZRs el músculo, grasa, fascia, duramadre y periostio.
 - c. ZR bien irrigada, sin tejido necrótico, cuerpos extraños y sin hemorragia.
 - d. Equilibrio bacteriano: 10^5 microorganismos/gramo de tejido.
 - e. Equilibrio sistémico (corticoides, insuf. arterial o venosa, diabetes, HTA).

- Selección de la Zona Dadora (ZD)
 - a. IPT: párpados, retroauricular, preauricular, supraclavicular, antecubital (codo), muñeca, hipotenar, inguinal, subglúteo.
 - b. IPP: cara interna de brazo, glúteos, muslos, abdomen, dorso, cara anterior de tórax, cuero cabelludo, pierna (último recurso, porque cicatrizan mal).
 - c. Evitar los pliegues por contracturas subsecuentes y las zonas visibles.
 - d. Cuidados con el color sobre todo en la cara (usar ZDs sobre la clavícula).
- Toma del injerto
 - a. IPT: se toman mediante disección y desgrase de la dermis.
 - b. IPP: se toman mediante dermatómos (neumáticos, eléctricos, de tambor). También se pueden tomar con navajas y cuchillos.
 - Inmovilización y curación del injerto
 - a. Punto muy importante para permitir que el injerto se revascularice.
 - b. Fijarse bien el lado correcto de colocación y la adecuada hemostasia.
 - c. Se han descrito innumerables métodos: suturados, fijados con corchetes o tela adhesiva, apósito de Braun (*tie-over dressing*), *fibrin glue*, espumas hidrofílicas, hidrocoloides, apósitos transparentes y VAC.
 - d. Curación abierta: cubrir con apósitos tipo tull y curar al día siguiente. Indicada excepcionalmente con inmovilizaciones especiales. Requiere colaboración por parte del paciente y enfermera.
 - e. Curación cerrada: dejar cubierta por 4 a 5 días con reposo absoluto. Se descubre y deja con curación tradicional protectora. Es la más usada.
- Curación de la ZD
 - a. IPP: cierra por epitelización desde apéndices cutáneos remanentes.
 - Técnica abierta: cicatrización prolongada, mayor dolor y mayor riesgo de complicaciones. Requiere de colaboración por parte del paciente y enfermería.
 - Técnica semiabierta: es la más utilizada en la cual se utiliza un apósito tipo tull, espumas hidrofílicas o Biobrane® más un vendaje.
 - Técnicas oclusivas: utilizan apósitos transparentes (Opsite®, Tegaderm®) o hidrocoloides (Duoderm®).
 - Técnicas biológicas: son las menos utilizadas. Autoinjertos (injerto sobrante); aloinjerto (piel de cadáver); xenoinjerto (piel de porcino); membrana amniótica y cultivo de keratinocitos.

- b. IPT: requiere sutura y se maneja como herida aguda.
 - Prendimiento y contracción
 - a. Mientras más delgado es el injerto, más fácil es su prendimiento.
 - b. Contracción 1º: después de tomado el injerto de la ZD se produce una primera contracción que es mayor en el IPT que en el IPP.
 - c. Contracción 2º: al prender el injerto y cicatrizar se produce una segunda contracción en la ZR, que es mayor en el IPP que en el IPT. Mientras más grueso el injerto menor es la contracción 2º.
 - Expansión de los injertos
 - a. Aplicable a IPP. Permite cubrir mayores áreas con pequeños injertos. También se pueden utilizar en zonas irregulares o en dudas del prendimiento por la calidad del lecho.
 - b. Existen varias formas de expandir los injertos (*pinch grafts, relay transplantation, meek technique, microskin grafting, chinese technique*, injertos mallados).
 - c. Los injertos mallados permiten un mejor drenaje, pero son más susceptibles a la infección, desecación y el resultado estético es pobre.
- 5. Causas de falla de un injerto de piel**
- Locales: hematoma (1º causa), infección (2º causa), seroma (3º causa), mala inmovilización, exceso de presión sobre el injerto, injerto traumatizado, ZR isquémica o sucia.
 - Generales: anemia, desnutrición, enfermedades del mesénquima, diabetes, isquemia crónica.
- 6. Homo y heteroinjertos de piel**
- Los homoinjertos se han utilizado en grandes quemados sin zona dadora, retrasándose el rechazo por la inmunodeficiencia de estos pacientes y también para cubrir injertos autólogos. No son muy utilizados por la falta de bancos de tejidos y riesgo de transmisión de enfermedades.
 - Los heteroinjertos se utilizan como cobertura transitoria en grandes quemados y también sobre injertos autólogos (principalmente de cerdo).
- 7. Diferencias entre un IPP y un IPT**

TABLA 1. Comparación injerto de piel parcial y total.

	INJERTO DE PIEL PARCIAL	INJERTO DE PIEL TOTAL
Zonas dadoras (ZD)	Muchas	Pocas
Reutilización de ZD	A los 10-15 días	No reutilizable
Cierre de ZD	Por epitelización	Por sutura
Contracción 1º (después de tomar el injerto)	Escasa (pierde solo 10% de superficie)	Importante (pierde 40% de superficie)
Contracción 2º (después de cicatrizada la ZD)	Importante	Escasa
Expansión	Sí	No
Prendimiento	Más fácil (al ser más delgados)	Más difícil (al ser más gruesos)
Almacenamiento en fría para reutilización	Hasta 2 semanas	No más de 3 a 4 días
Reinervación	Menor	Mayor
Hiperpigmentación	Mayor	Menor
Crecimiento de Pelo	Menor	Mayor
Secreción de Sebo	Menor	Mayor
Transpiración	No	Sí (depende de reinervación)
Capacidad de Cobertura	Extensas lesiones	Pequeñas lesiones
Calidad de Cobertura y resultado estético	Menor	Mayor

IV. INJERTOS DE HUESO

1. Composición del hueso

- Células
 - Osteoblastos: que van a formar la matriz ósea.
 - Osteocitos: que van a reparar la matriz ósea.
 - Osteoclastos: los que reabsorben la matriz ósea y solubilizan las sales minerales después de los procesos reparativos.
- Matriz
 - Componente orgánico (35%): formado por la sustancia fundamental (10%) y fibras colágenas (90%).
 - Componente inorgánico (65%): formado por sales minerales como el fosfato de calcio, el sodio, la hidroxapatita (la más abundante), magnesio, flúor.

2. Tipos de hueso

- Desde el punto de vista macroscópico:

- a Compacto o cortical: masa sólida continua en la cual solo se ven espacios al microscopio que se continúan con el hueso esponjoso sin un límite claro que los separe. Es muy fuerte, resistente a la torsión, ubicado en diáfisis preferentemente.
 - b Esponjoso o trabecular: retículo tridimensional de trabéculas óseas que delimitan un sistema laberíntico de espacios interconectados ocupado por la médula ósea.
 - c Ésta es una diferenciación macroscópica ya que desde el punto de vista microscópico son los mismos componentes dispuestos en diferente forma. En el hueso compacto como laminillas circulares (sistemas haversianos) y en el esponjoso como un mosaico sin vasos sanguíneos (ver figura).
- Desde el punto de vista embriológico:
- a Membranoso: se origina de células mesenquimáticas pre-existentes. Comprende los huesos del macizo cráneo-facial y clavícula.
 - b Endocondral: se origina de la transformación de tejido cartilaginoso. Comprende la gran mayoría del esqueleto axial (huesos largos, costillas, vértebras, base de cráneo).
 - c Mixto: doble origen membranoso y endocondral (mandíbula, esfenoides, temporal occipital).

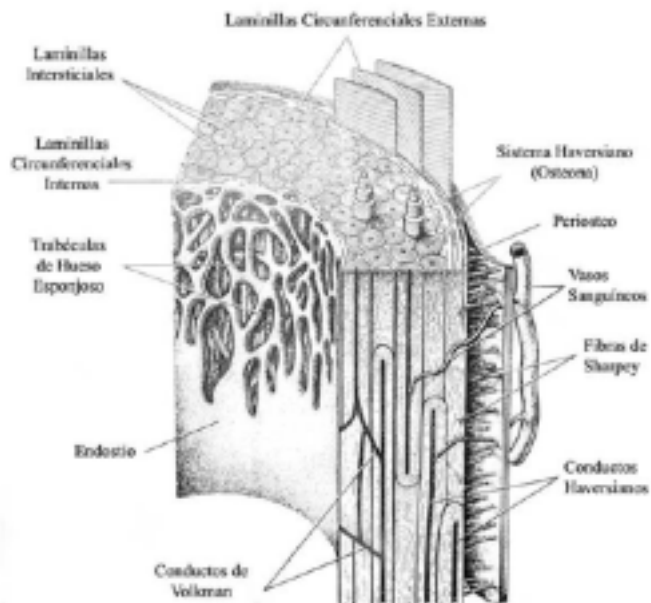


Figura 2. Esquema de un sector de un hueso largo. (Modificado de Fawcett D. Tratado de Histología. Interamericana-McGraw Hill, 1990)

3. Cicatrización, consolidación o reparación ósea

- Proceso a través del cual el injerto pasa a formar parte estructural y funcional del huésped. Ocurre igual que en una fractura en las siguientes etapas: inflamación, callo blando o fibroso, callo duro y remodelación (ver más detalles en Capítulo Trauma Maxilofacial).
- La regeneración ósea durante este proceso puede ocurrir por:
 - a Osteoinducción: proceso de estimulación de la osteogénesis por proteínas inductivas, de las cuales la más conocida es la BMP, *bone morphogenetic protein*.
 - b Osteoconducción: proporciona la estructura o matriz física apropiada para la deposición de hueso nuevo.
 - c Osteosustitución: propiedades de un material de inducir y ser reemplazado por hueso.
 - d Todos los materiales utilizados para la reparación ósea poseen al menos uno de estos tres mecanismos de acción (el hueso autólogo es el único que posee los tres).
- Factores que influyen en la supervivencia del injerto óseo:
 - a Sistémicos
 - Enfermedades sistémicas
 - Hábitos y drogas
 - b Locales
 - Lecho receptor: bien vascularizado.
 - Injerto: adecuado contacto e inmovilización, tipo de injerto (ver más adelante), preservación del periosteo.
 - Estrés mecánico: si no el injerto será reemplazado por tejido no óseo.
 - Fijación rígida: fundamental para la revascularización.
 - Infección
- La incorporación de hueso esponjoso y cortical son diferentes porque:
 - a El hueso esponjoso se revasculariza más rápido y más completo que el cortical.
 - b La fase osteogénica en el hueso esponjoso es iniciada por osteoblastos que producen hueso en forma rápida y directa. En el cortical, es iniciada por osteoclastos que primero digieren el hueso cortical injertado avascular y luego regeneran hueso vital. Por esto el esponjoso recupera antes su fuerza mecánica.
 - c El esponjoso regenera hueso completamente, en cambio el cortical solo parcialmente, persistiendo siempre zonas de necrosis lo que no aporta mayor resistencia.

- d Si precisamos una mínima capacidad tensil con revascularización rápida, el injerto esponjoso es el de elección. Para reforzar se usan injertos óseos corticoesponjosos.

4. Clasificación de los injertos óseos según su origen

- Autoinjertos: del mismo individuo. Se puede injertar de inmediato o guardarlo en banco para su utilización posterior. Ideal utilizar hueso esponjoso o corticoesponjoso.
- Aloinjertos: de otro individuo, pero de la misma especie. Para reconstruir grandes defectos (tumores óseos) se utiliza hueso cortical. También se puede usar para defectos menores, hueso esponjoso con buenos resultados. Requiere de un banco de hueso. Se debe reducir la antigenicidad del aloinjerto mediante la crioterapia, liofilizado o radioterapia. En general tienen mayor tendencia a la infección, fractura y no-unión que los autoinjertos.
- Xenoinjerto: de otra especie. Alto número de rechazos (>50%). La investigación inmunológica debe contribuir a su desarrollo y disponibilidad. Actualmente no se utilizan.
- Implantes: elementos manufacturados que osteoconducen u osteosustituyen. Ej: hidroxiapatita, esponjas de colágeno, cerámicas de fosfato cálcico, materiales biodegradables, etc

5. Complicaciones generales

- El autoinjerto requiere de una segunda incisión para obtener el injerto (5-20% de complicaciones en zona dadora).
- El autoinjerto de hueso esponjoso es limitado en cantidad (solo para defectos pequeños).
- En los aloinjertos son más frecuentes las infecciones locales (12-15%), fracturas (10-16% con un pick a los 2 años) y no consolidaciones con pseudoartrosis (9-23%).
- Otro riesgo importante de los aloinjertos es la transmisión de virus como el VIH (4 casos informados en la literatura).

6. Zonas dadoras

- Cráneo: aporta hueso córtico-esponjoso. Fácil acceso, aporta abundante tejido rígido, tendría menos reabsorción, poco dolor postoperatorio. Se han descrito lesiones de duramadre y hematomas extradurales.
- Tórax: aporta principalmente hueso cortical. Fácil acceso, aporta abundante tejido. Dolor postoperatorio y lesiones pleurales. Cicatriz poco estética. No en niños.
- Iliaco: Aporta hueso esponjoso y córtico-esponjoso. Fácil acceso, abundante tejido sin dejar deformación, escaso dolor. No en <10 años por osificación incompleta. Se

han descrito hernias abdominales, *gluteal gait* (fascia lata se desliza sobre trocánter mayor), meralgia parestésica (lesión nervio cutáneo femoral lateral) y hematoma.

- Otros: tibia (aporta hueso córtico-esponjoso). Radio distal y cúbito proximal. Peroné (alto porcentaje de no-uni6n y fracturas). Trocánter mayor y c6ndilo femoral.

8. Hueso no vascularizado (injerto) versus vascularizado (colgajo microquir6rgico)

- Se ha comprobado que el hueso vascularizado tiene menos reabsorci6n, menos fracturas por fatiga, m6s r6pida uni6n e hipertrofia.
- Por estos motivos debe preferirse por sobre el no vascularizado, en el caso de defectos mayores a 6 cm, cuando el crecimiento del implante es importante o cuando el lecho receptor est6 comprometido por infecci6n, irradiaci6n o cicatrices.

V. INJERTOS DE CARTÍLAGO

1. Clasificaci6n histol6gica.

Seg6n las caracteristicas de la matriz extracelular existen 3 tipos:

- Hialino
 - a Es el m6s abundante, tono gris azulado opalescente.
 - b En costillas, tr6quea, laringe, superficies articulares, tabique nasal.
 - c Relativamente r6gido, 6til para soporte estructural.
- El6stico
 - a Amarillento y muy el6stico.
 - b En pabell6n auricular, CAE, alares, triangulares, trompas de Eustaquio y epiglottis.
 - c 6til para dar forma.
- Fibrocartilago
 - a Escaso
 - b Cartilago de transici6n entre el hialino y el tejido conectivo normal.
 - c En discos intervertebrales y en algunas articulaciones.

2. Anatomía y fisiología

- Est6n compuestos por: condrocitos, matriz (proteoglicanos, col6geno tipo II) y agua.
- No tienen vasos linf6ticos ni sangu6neos.
- La nutrici6n ocurre por difusi6n de nutrientes desde el pericondrio principalmente.
- El cartilago crece desde el pericondrio (los pericondrocitos se diferencian en

condrocitos que migran al cartilago y se multiplican).

- Tienen un metabolismo muy bajo, lo que los hace muy resistente a la isquemia.
- Si se mueren los condrocitos y no hay pericondrio para regenerar el cartilago; la reparación es a través de tejido fibroso.

3. Uso clínico

- Indicaciones:
 - a Para corregir contornos
 - b Para rellenar
 - c Como soporte estructural
- Al compararlo con el hueso, son más fáciles de moldear, no requieren de irrigación, se reabsorben más lentamente, pueden crecer, pero se curvan al ser sometidos a esfuerzo.
- Usados para la reconstrucción de oreja, nariz, párpado, pezón y articulación temporomandibular.
- Son zonas dadoras de cartilago el pabellón auricular, las costillas y el septum nasal.
- Una vez extraídos existen muchas técnicas para moldearlos y fijarlos.
- La principal complicación es que se tuercen con el tiempo (hasta en un 70%).
- También existen como alo o xenoinjertos, con resultados preliminares buenos, pero inferiores a los autoinjertos (en traumatología como injertos compuestos para reemplazo de articulación).
- Por bioingeniería se está tratando de crear cartilago a partir de polímeros sintéticos, injertos de pericondrio e inyecciones de ácido poliglicólico con condorcitos.

VI. INJERTOS DE NERVIIO

1. Estructura anatómica del nervio periférico

- Paraneurio (adventicia)
- Epineurio (epifascicular e interfascicular)
- Perineurio
- Endoneurio (contiene las fibras nerviosas)

2. Patrones fasciculares

- Monofascicular (A)
- Oligofascicular con <5 grandes fascículo (B)
- Oligofascicular con >5 fascículos (C)
- Polifascicular ordenados en grupo (D)
- Polifascicular sin orden (E)

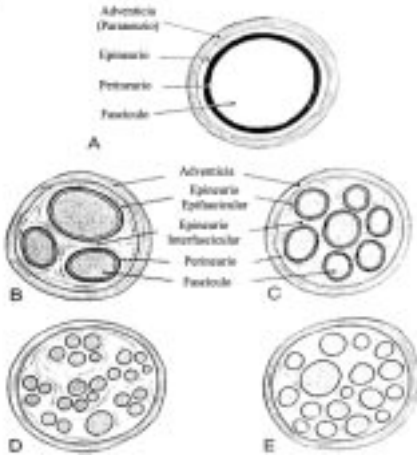


Figura 3. Anatomía y patrones fasciculares de un nervio. (Modificado de Millesi H. Principles of nerve grafting. En: Giorgiades G, Riefkohl R, Levin S (eds). Plastic, Maxillofacial and Reconstructive Surgery. Pennsylvania, Williams and Wilkins, 1997 (3 ed). Cap. 10. Pag. 65-74.

3. Tipos de lesiones nerviosas (Seddon 1942 y Sunderland)

- I. Pérdida funcional sin alteración estructural (neuropraxia)
 - II. Lesión axonal con epi y perineurio y células de Schwann intactas (axonotmesis)
 - III. Igual a II, pero con lesión de células de Schwann (axonotmesis)
 - IV. Solo el epineurio está intacto (neurotmesis)
 - V. Sección completa (neurotmesis)
 - VI. Mixta I a V (Mackinnon)
- I y II se recuperan completamente sin cirugía. III tienen recuperación variable y pueden requerir neurólisis o manejo conservador. IV y V no se recuperan y requieren cirugía.

4. Principios de la regeneración nerviosa

- Para que el nervio se regenere ambos cabos deben cicatrizar para restablecer la continuidad y de esa manera permitir que las demás axonales puedan cruzar desde proximal a distal. Si el espacio entre los cabos es reducido, el proceso va a ser favorecido, pero si los cabos no se encuentran, el proceso resultará en la formación de un neuroma (degeneración walleriana).
- Factores que influyen:
 - a Mecánicos: cicatriz entre los cabos nerviosos y la presencia de cuerpos extraños disminuyen la regeneración.
 - b Retraso en la reparación: afectando la reinervación de tejidos.
 - c Edad: cuanto más joven mayor capacidad de regeneración.

- d Tipo de nervio: siempre es mejor unir un nervio completamente sensitivo o motor, que un mixto.
 - e Nivel de lesión: uno de los más importantes. Hay peor regeneración cuanto más proximal es la lesión.
 - f Causa de la lesión: cuanto más traumático peor.
- Los nervios se regeneran a una velocidad de 1 mm/día o 2.54 cm/mes.
 - Se puede ayudar a guiar el crecimiento axonal en cabos separados utilizando arterias, venas, aloplásticos o músculo, proceso conocido como neurotización neuromatosa, que siempre tiene resultados inferiores (neurotropismo).
 - Existen varias formas de reparación nerviosa: neurólisis (liberación); reparación directa (neurorrafia); injerto autólogo; aloinjerto con inmunosupresión transitoria; transferencia de nervio (nervio paralelo con función similar); injerto de nervio vascularizado (colgajo libre compuesto).
 - Si la lesión es abierta se debe reparar en forma primaria. Si la lesión es cerrada la evaluación clínica seriada, signo de Tinel, conducción nerviosa y electromiografía después de 3 meses van a dictar la conducta a seguir.

5. Neurorrafia

Se realiza en 4 etapas

- Preparación de los cabos (resección o disección interfascicular).
- Aproximación *sin tensión* (manejo del gap: expandir el nervio, estirarlo, movilizar cabos, transportar nervio a ruta más corta, flectar articulación, acortar los huesos, injerto o guías).
- Coaptación: sutura epineural, interfascicular o mixta (epi, perineural, epiperineural, inter o intrafascicular). Ha mejorado con las nuevas técnicas de identificación fascicular motora o sensitiva intraoperatoria.
- Mantenición de la coaptación (suturas, pegamentos, láser, tubos protectores).

6. Injertos nerviosos

- Aspectos mecánicos (el largo del injerto no es un factor limitante)
- Fuente de injerto (auto, alo o heteroinjerto)
- El proceso de prendimiento es igual que todo injerto (imbibición plasmática, inosculación y revascularización). La supervivencia del injerto depende del diámetro del nervio, la superficie de contacto y de la irrigación del lecho receptor. Los nervios trasladados en colgajos no son injertos propiamente tales (injerto de nervio vascularizado).
- Nervios donantes: grandes nervios no pueden ser usados, porque no prenden ade-

cuadramente, dejan un defecto funcional importante y porque tiene un cambio en su patrón fascicular en su recorrido. Se pueden reseca fascículos específicos sin sacrificar todo el nervio. Los nervios cutáneos son los mejores donantes (sural, safeno, cutáneo femoral lateral, cutáneo antebraquial medial, lateral y medial, cutáneo braquial medial, radial superficial, nervios cutáneos del plexo cervical e intercostales).

VII. INJERTOS DE GRASA, DERMIS Y FASCIA

1. Injertos de grasa

- Formados por tejido graso del plano celular subcutáneo.
- Existen 2 teorías para su prendimiento: la que dice que las células grasas son fagocitadas por histiocitos que luego se transforman en células grasas nuevamente. La segunda afirma que las células grasas sobreviven al trasplante.
- ZD muy asequibles y con escasa cicatriz.
- Se especula que un 50% se reabsorbe al año.
- Para más detalles revisar capítulo de Cirugía Estética.

2. Injertos de dermis

- Formados por dermis reticular, mínima cantidad de celular subcutáneo y anexos cutáneos.
- Los vasos en el injerto aparecen al 4º día, las glándulas sebáceas desaparecen a las 2 semanas y los folículos pilosos, a los 2 meses. Solo quedan las glándulas sudoríparas.
- ZD: ingle, surco submamario, región lateral del glúteo, pliegue glúteo, parte baja de abdomen.
- Útil en el aumento de partes blandas y en la eliminación de espacios muertos.
- Complicaciones: importante reabsorción, hematomas, infección y quistes de inclusión.

3. Injertos de fascia

- Formados por aponeurosis (tejido conjuntivo denso resistente).
- Al ser delgada seguiría las fases clásicas de prendimiento sin problemas.
- ZD: fascia lata, fascia temporal, fascia oblicuo externo abdominal.
- Útil en el tratamiento de parálisis facial, defectos del tabique nasal, reconstrucción de la mano y pabellón auricular.
- Al tener mejor prendimiento, no se reabsorbería tanto como la grasa y dermis.

VIII. INJERTOS COMPUESTOS

1. Incluye dos o más tipos de tejidos (dos o más capas germinales).
2. Deben utilizarse en casos bien seleccionados.
3. Su éxito (90%) depende del adecuado restablecimiento de flujo sanguíneo en el injerto, proceso que no ha sido bien aclarado y donde estarían involucrados los 3 mecanismos clásicos:
 - Circulación plasmática
 - Inosculación (anastomosis boca a boca)
 - Penetración del injerto por vasos de la ZR.
4. Requieren ZD y ZR bien vascularizada, técnica atraumática, aumentar el área de revascularización y enfriamiento del injerto para aumentar prendimiento.
5. Son limitados en tamaño y la ZD debe ser cerrada en forma primaria.
6. Son ZD el pabellón auricular, septum nasal y párpados.

TABLA 2. Injertos compuestos más frecuentes.

DEFECTO	ZONA DADORA	COMENTARIO
Nariz		
Reborde alar	Reborde hélix Lóbulo auricular Ala opuesta	Es más utilizado. Solo para defectos de partes blandas. Para defectos pequeños en que la resección de la ZD va a lograr simetría.
Columela Pared nasal lateral	Reborde hélix y cruz Concha auricular Septum nasal	En reconstrucción nasal con colgajo frontal para soporte y recubrimiento interno. Mucosa nasal con cartílago también en reconstrucción nasal.
Perforación septal	Cartílago alar	Con mucosa endonasal y colgajo de mucosa bucal por el otro.
Pabellón auricular		
Reborde de hélix	Escisión hélix contralateral	Aporta piel y cartílago, pero reduce tamaño de pabellón contralateral.
Concha Trago	Concha contralateral Trago o antitrago contralateral	
Párpado		
Tarso	Septum nasal Scalp	Con mucosa para reparar tarso y conjuntiva.
Pezón		
	Pezón contralateral Lóbulo auricular	

IX. SUSTITUTOS CUTÁNEOS

1. La bioingeniería de tejidos se define como la aplicación de los principios y métodos de la ingeniería y ciencias biológicas para el desarrollo de sustitutos de tejidos humanos que restauren, mantengan y mejoren la función.

2. Se define sustituto cutáneo como cualquier elemento de origen natural o sintético que reemplace funciones cutáneas.

3. El sustituto cutáneo ideal aún no existe, pero debiera cumplir con las siguientes características:

- Disponibilidad inmediata.
- Larga y fácil capacidad de almacenaje.
- Colocación en un tiempo.
- Permanente, duradero, costo-efectivo y no tóxico.
- No inmunogénico y sin riesgo de transmisión de enfermedades.
- Propiedades mecánicas (elasticidad, fuerza tensil, placabilidad) y fisiológicas (permeabilidad a gases y vapor, termorregulación) normales.
- Contracción escasa y adecuada cicatrización.

4. Se pueden clasificar según:

- Permanencia: transitorio y permanente.
- Origen: naturales (auto, homo, heteroinjertos) y sintéticos.
- Composición: epidérmicos (clase I), dérmicos (clase II) y mixtos (clase III).

5. Clasificación con aplicación clínica

- Transitorios
 - a Biológicos:
 - Aloinjerto (III): fresco, congelado, liofilizado.
 - Homoinjerto (III): cadáver y donante vivo, congelados, irradiados.
 - Heteroinjerto (III): cerdo, rana.
 - Amnios
 - b Sintéticos:
 - Biobrane® (I): film de silicona con malla filamentosa de nylon.
 - Oasis® (III): submucosa intestinal de cerdo liofilizada.
 - TransCyte® o Dermagraft-TC® (III): Biobrane® con fibroblastos humanos neonatales cultivados y colágeno bovino.

- Apósitos Activos (I): hidrocoloides, hidrogeles, transparentes. (Para más detalles sobre apósitos revisar capítulo Cicatrización Patológica.)
- Permanentes
 - a Biológicos:
 - Epicel® (I): cultivos de queratinocitos, como auto o aloinjertos.
 - CSS (III): *cultured skin substitutes* (queratinocitos y fibroblastos de donante cultivados).
 - b Sintéticos:
 - Alloderm® (II): dermis humana acelular liofilizada.
 - Integra (III): film de silicona, colágeno bovino y condroitin sulfato.
 - Dermagraft® (II): malla de vicryl con fibroblastos neonatales. No aprobado por FDA.
 - Apligraf® (III): matriz bilaminar de colágeno bovino con fibroblastos y queratinocitos neonatales humanos. Permanente o temporal.
 - Composite Cultured Skin® (III): matriz bilaminar de colágeno bovino con queratinocitos y fibroblastos humanos cultivados.

X. LECTURAS RECOMENDADAS

1. *Sánchez L, Ruiz e Erenchun R, Murillo J, y cols. Conceptos generales en cirugía plástica, reparadora y estética. En: Bazán A, García E, Hontanilla B (eds). Fundamentos de la Cirugía Plástica, 3º ed. España 1997, Cap. 1. Pag. 9-22.*
2. *Place M, Herber S, Hardesty R. Basic techniques and principles in plastic surgery. En: Aston S, Beasley R, Thorne CH, (eds). Grabb and Smith Plastic Surgery. Nueva York: Lippincott-Raven, 1997; capítulo 2.*
3. *Kelton P. Skin grafts and substitutes. Select Read Plast Surg 1999: 9(1);1-24*
4. *Fisher J. Skin Grafting. En: Giorgiades G, Riefkohl R, Levin S (eds). Plastic, Maxilofacial and Reconstructive Surgery. Pennsylvania, Williams and Wilkins, 1997 (3 ed). Cap. 3. Pag.13-18.*
5. *Feldman DL. Which dressing for STSG donor site? Ann Plast Surg 1991: 27; 288.*
6. *Fierro H. Injertos Cutáneos. En: W. Calderón y A. Yuri (eds). Cirugía Plástica. Santiago, Sociedad de Cirujanos de Chile 2001. Cap. 9. Pag. 146-153.*
7. *Flood J. Implantation: bone, cartilage and alloplasts. Select Red Plast Surg 9(8); 1-45, 2000.*
8. *Stratoudakis A. Principles of bone transplantation. En: Giorgiades G, Riefkohl R, Levin S (eds). Plastic, Maxilofacial and Reconstructive Surgery. Pennsylvania, Williams and Wilkins, 1997 (3 ed). Cap. 7. Pag.39-46.*

9. *Nath R, Mackinon S. Lesiones de nervios periféricos. En: Weinzwieg J. (ed). Secretos de la Cirugía Plástica. 1ª Edición (traducción). México: McGraw-Hill Companies, 2001. Cap. 102. Pag. 592-595.*
10. *Millesi H. Principles of nerve grafting. En: Giorgiades G, Riefkohl R, Levin S (eds). Plastic, Maxilofacial and Reconstructive Surgery. Pennsylvania, Williams and Wilkins, 1997 (3 ed). Cap. 10. Pag. 65-74.*
11. *Van Beek A, Bitter P. Principles of microneurosurgery. En: Giorgiades G, Riefkohl R, Levin S (eds). Plastic, Maxilofacial and Reconstructive Surgery. Pennsylvania, Williams and Wilkins, 1997 (3 ed). Cap. 83. Pag. 902-910.*
12. *Leniz P, Roa R, Piñeros JL, y cols. Nuevas alternativas de cobertura cutánea. En: W. Calderón y A. Yuri (eds). Cirugía Plástica. Santiago, Sociedad de Cirujanos de Chile 2001. Cap. 70. Pag. 743-750.*
13. *Stanton R, Bilmire D. Skin resurfacing in the burn patient. Clin Plast Surg 29: 29-52, 2002.*
14. *Butler, C. Skin Substitutes: past, present and future. Seminars in Plastic Surgery 17: 107, 2003.*